

## Serviciul DIAGNOSTIC IMAGISTIC

|  |
|--|
| Ecografie                                  |
| <b>Radiologie</b>                          |
| Tomografie Computerizată (CT)              |
| Analiza cinematică a locomoției (mersului) |
| Endoscopie                                 |

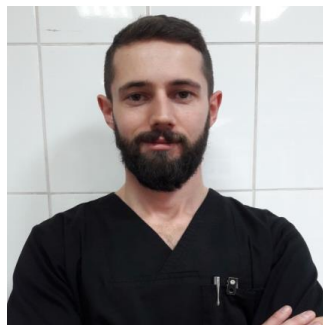
### Radiologie

|                              |
|------------------------------|
| <b>Echipa</b>                |
| <b>Oferta servicii</b>       |
| <b>Program</b>               |
| <b>Programări/Urgente</b>    |
| <b>Spatii și echipamente</b> |
| <b>Cazuri Interesante</b>    |

#### Echipa:



Șef lucrări univ. DVM. PhD.  
Roxana DASCĂLU



Asistent univ. DVM. PhD.  
Bogdan SICOE



Asistent univ. DVM. Dr.  
Gabriel ORGHICI

#### Oferta servicii

Radiologie:

- radiografii digitale convenționale/simple;
- studii radiografice cu contrast ale aparatului urinar (urografie excretorie, cistografie cu contrast pozitiv și cu dublu contrast, uretrografie retrogradă cu contrast pozitiv);

#### Program:

Luni – Vineri 9<sup>00</sup>-13<sup>00</sup>

#### Programări:

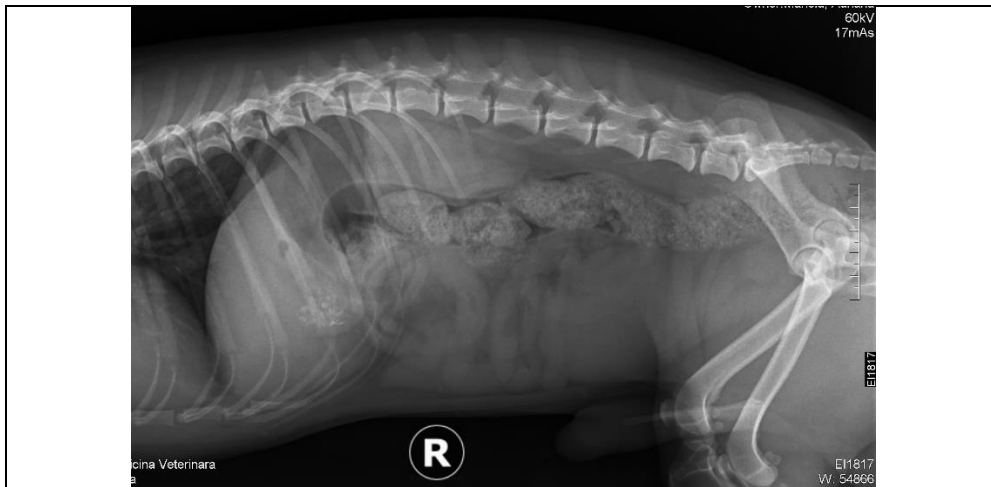**Programări doar în baza unei recomandări scrise / scrisori mediale:** de Luni până Vineri, între orele 8<sup>00</sup>-16<sup>00</sup> pe WhatsApp la nr de telefon 0724-999-513 / 0752-539-922

#### Spații și echipamente:

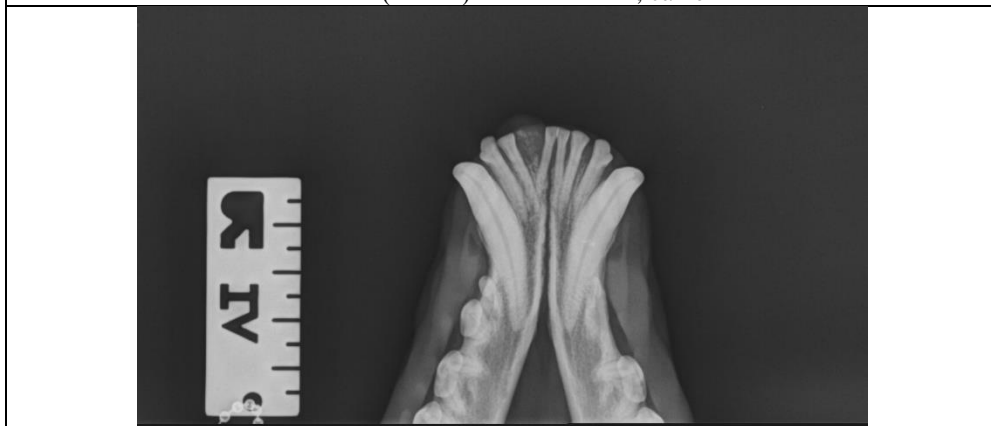
Laboratorul de investigații radiografice - Corp clădire B FMVT

- Aparat RX Siemens Multix Swing, Sistem computerizat de citire imagini Rx – Carestream Direct View Vita CR

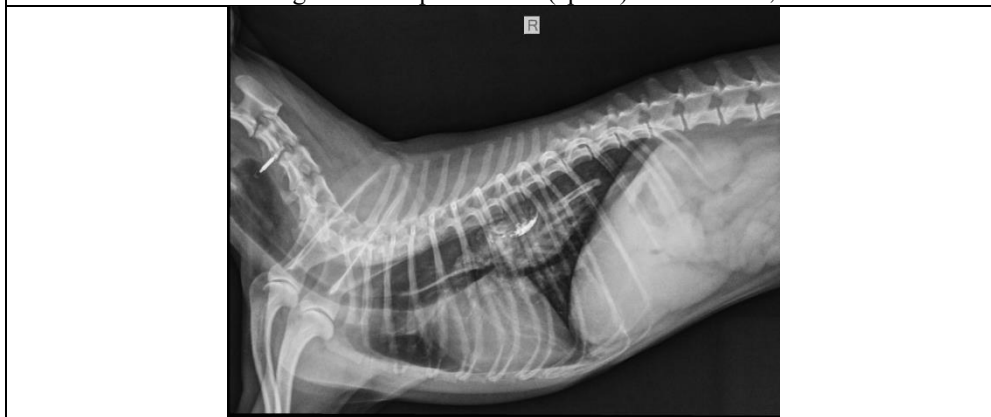**Cazuri interesante:**



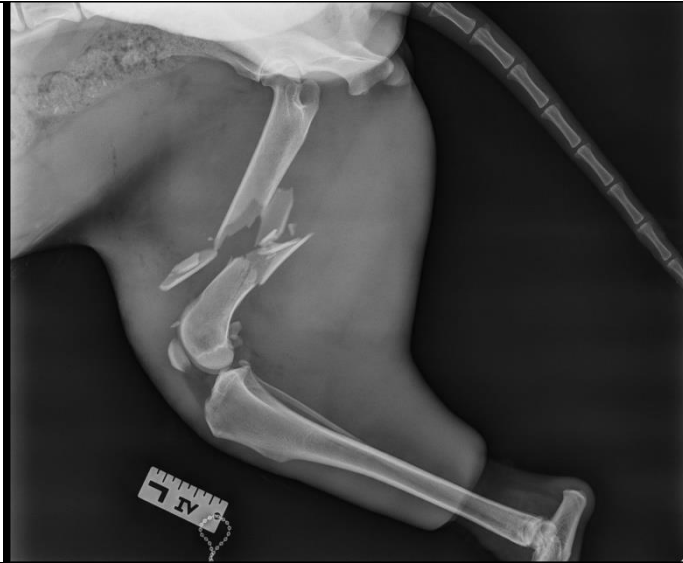Litiază (calculi) - vezică biliară, câine



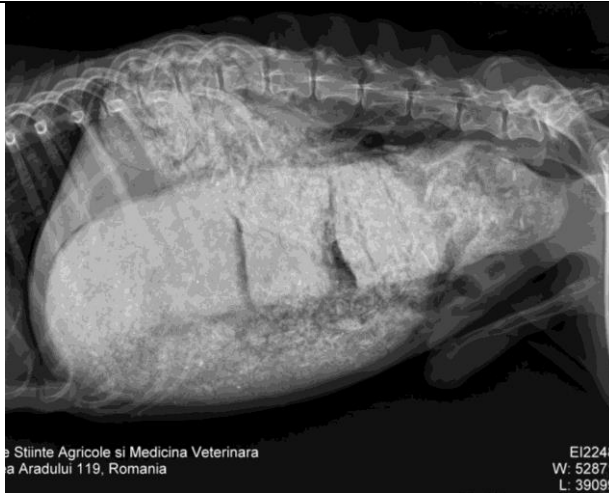Tumără a ligamentului periodontal (epulis) – mandibulă, câine



Corp străin esofagian (pulpe de pui) - câine



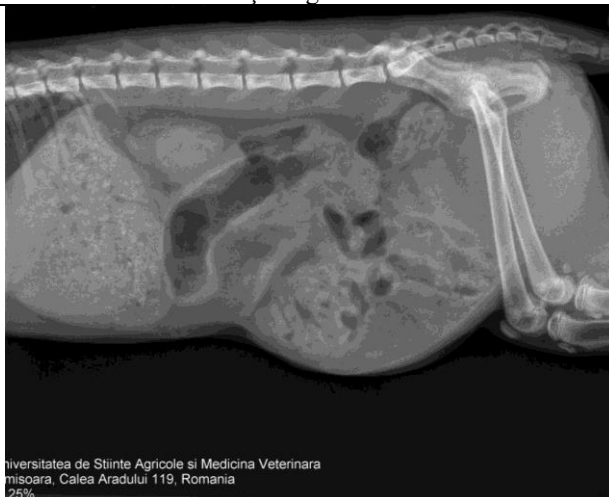Fraktură cominutivă de femur - câine



Universitatea de Științe Agricole și Medicină Veterinară  
București, Calea Aradului 119, România

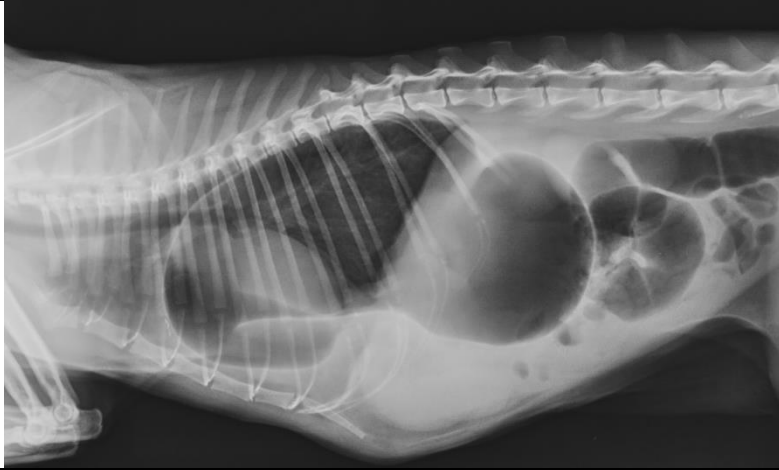
EI2248  
W: 52871  
L: 39099

Fecalom și megacolon - câine



Universitatea de Științe Agricole și Medicină Veterinară  
București, Calea Aradului 119, România  
25%

Hernie abdominală ventrală - pisică



Hernie diafragmatică și dilatație gastrică secundară hernierii stomacului - pisică